Über ein Chorionepitheliom.

Inauguraldissertation

zur

Erlangung der Doktorwürde

in der

gesamten Medizin

verfasst

und einer hohen medizinischen Fakultät

der

Kgl. bayer. Ludwig-Maximilians-Universität zu München

ACAD.
LUGD.BAT.
BIBL.

vorgelegt von

Heinrich Resch

Medizinalpraktikant aus Bad Dürkheim.

MÜNCHEN 1912

Druck von Carl Kuhn, Hirtenstrasse 15.

Gedruckt mit Genehmigung
der medizinischen Fakultät der Universität München.

Referent:
Geheimer Hofrat Professor Dr. Döderlein.

Meinen lieben Eltern!

Digitized by the Internet Archive
in 2026

https://archive.org/details/IA41548303_0092

Im Jahre 1889 beschrieb Sänger eine Geschwulst, die vom Uterus ausging und im Anschluss an eine Schwangerschaft aufgetreten war. Er erkannte sie als äusserst bösartig und belegte sie mit dem Namen „Deciduosarkom". Im Anschluss an diese Arbeit wurde bald eine Menge ähnlicher Fälle veröffentlicht. Die verschiedenen Autoren gaben der Geschwulst die verschiedensten Namen: Deciduoma malignum, Syncytioma malignum, Sarcoma deciduocellulare, Carcinoma syncytiale, u. a. m. Wie schon aus diesen Namen hervorgeht, war man sich über die Art des Tumors keineswegs einig. In einer spätern Arbeit versuchte Sänger auf Grund seiner eigenen Erfahrungen und der Beschreibungen andrer Autoren für diese verschiedenen Geschwülste ein Einteilungsprinzip zu finden.

Da trat Marchand mit einer neuen Erklärung dieser Tumorformen hervor. Er führte aus, dass die Geschwülste aus Syncytium und Ektoderm bestehen. In einem seiner ersten Fälle fand er auch Zottenstroma vor. Ein Bedenken bestand noch für diese Erklärung. Man nahm damals einen verschiedenen Ursprung für die beiden Zellarten an, die bei der Geschwulstbildung beteiligt waren. Das Syncytium sollte mütterlichen, die Langhans'sche Zellschicht foetalen Ursprungs sein. Bald nahm aber Marchand auf grund eigner und andrer Untersuchungen auch für das Syncytium foetalen Ursprung an.

Seit diesen Veröffentlichungen Marchands wurden nun meist unter dem Namen „Chorionepitheliom“ viele neue Fälle beschrieben. Es wurde viel an der Klärung der einzelnen Fragen gearbeitet.

Die Ätiologie wurde vielfach erörtert. Die einen nahmen eine primäre Erkrankung der Gebärmutter an, die andern verlegten die Ursache ins Ei. Eine wichtige Rolle spielte hier das Zusammentreffen von Blasenmole und Chorionepitheliom. Eine Zeitlang glaubte man in bestimmten Veränderungen der Ovarien wichtige Anhaltspunkte gefunden zu haben.

Vor allem wurde darnach gestrebt, dass man die Diagnose an der Lebenden rechtzeitig stellen lerne. Denn nur in diesem Falle konnte man die armen Patienten vor dem sichern Tode retten.

Während man ursprünglich nur ein malignes Chorionepitheliom kannte, wurden später Fälle mit glücklichem Ausgang in Genesung veröffentlicht. Im Anschluss daran suchte man nach Kriterien für Gutartigkeit und Bösartigkeit.

Dann kam die Frage der Therapie: Soll man operieren oder bringt die Operation nicht zu viele Gefahren mit sich? Diese Frage bekam eben dadurch ihre Berechtigung, dass offenbar ganz desolate Fälle in Heilung ausgegangen waren.

Vieles ist natürlich geklärt worden, aber vieles harrt auch noch der Klärung. Und so dürfte es sich wohl rechtfertigen lassen, wenn ich trotz der grossen Zahl von Beiträgen zum Chorionepitheliom über einen neuen Fall berichte. Nur durch das Abwägen der einzelnen Erfahrungen gegen einander kann allmählich Klarheit in alle Fragen gebracht werden.

Ich möchte zuerst über die wichtigsten Daten der Krankheitsgeschichte berichten.

Frau C. D. 23 Jahre alt. II. gravida.

Die Familienanamnese ergibt keine Besonderheiten, ebensowenig die Anamnese über Kindheit und Mädchenjahre der Patientin.

1909. 1. Entbindung am rechtzeitigen Ende der Schwangerschaft; Schwangerschaft, Geburt und Wochenbett sind ohne besondere Störungen verlaufen. Das Kind lebt und ist gesund.

Die Menstruation trat vor und nach der Geburt in regelmässigen Intervallen auf und verlief auch sonst ganz regelmässig. Die letzte Periode war am 7. II. 1911 zur rechten Zeit und ohne Besonderheit.

Die ersten zwei Schwangerschaftsmonate verliefen ohne Störung. Anfangs April fiel die Patientin. Unmittelbar darauf traten geringe Blutungen aus den Genitalien auf. Dabei hatte Patientin Kreuzschmerzen; der Appetit war gering; morgens musste die Kranke öfters 3—5 mal erbrechen. Stuhl war immer regelmässig jeden Tag. Manchmal bestand Harndrang. Der Leibesumfang nahm bedeutend zu.

Seit Ende April will Patientin Kinderbewegungen fühlen.

Seit den ersten Tagen des Mai bestehen wehenähnliche Schmerzen.

7. V. 11. Erste Untersuchung durch Herrn Professor Klein zusammen mit dem Hausarzte:

Allgemeiner Befund: ohne Besonderheiten.

Spezieller Genitalbefund: Der Uterus steht höher als dem Graviditätsmonat entspricht, fast am Rippenbogen. Kindesteile sind nicht durchzufühlen, kindliche Herztöne nicht zu hören. Geringer Blutabgang aus dem Uterus.

Diagnose: Verdacht auf Blasenmole.

Therapie: Strenge Beobachtung der Patientin; Bettruhe, Diät.

10. V. 11. Die Blutungen sind bedeutend stärker geworden. Es besteht andauernd Fieber. Der Puls ist beschleunigt, sehr klein.

Die Patientin wird daher in die Klinik aufgenommen und der Uterus durch Hysterostomatomia anterior entleert. Es werden dabei aus der Gebärmutter reichlich dunkelbraune, geronnene und frischere Blutmassen und schliesslich in ziemlich grosser Menge Blasenmolenteile entfernt. Ein Foet ist nicht gefunden worden. Die folgende stumpfe Curettage fördert viel Decidua zu tage. Schliesslich werden noch mit dem Finger Deciduareste entfernt. Nach einer heissen Uterusspülung folgt die Naht der Wunde.

Während der Operation:

Kampheroelinjection 5,0 cm^3

Kochsalzinfusion 500,0 cm^3.

Im Laufe des Tages bekam Patientin noch 1 Spritze Digalen. Mehrmaliges Erbrechen.

Abends: Temperatur 38,6°; Puls 152, regelmässig. Uterus gut kontrahiert im kleinen Becken.

In den nächsten Tagen bessert sich das Befinden. Der Puls wird auf Digalen etwas langsamer und kräftiger. Durch Morphium wird öfter Schlaf erzielt.

Am 4. Tag tritt etwas Reizhusten auf mit Schmerzen in der rechten Lendengegend. Dabei Temperatur 38,6°; Puls 138.

Am 5. Tag Temperatur 39,9°, die nach einer Uterusspülung auf 39,0° zurückgeht. Puls 101.

Von nun an stetig fortschreitende Besserung. Temperatur 36,0°—37,0°; Puls 80—90.

Am 13. Tag zum ersten Mal Aufstehen.

Am 15. Tag Entfernung der vaginalen Fäden.

Am 19. Tag (28. V 1911) Entlassung. Patientin soll jedoch unter ständiger Kontrolle bleiben.

7. VI. 11. Wiederaufnahme in die Klinik.

Anamnese: Seit 2. VI. 11 klagt Patientin über Frösteln und starkes Herzklopfen. Es geht aus den Genitalien mässig viel Blut ab. Einmal hatte Patientin einen Schüttelfrost. Bewusstsein hat sie nie verloren. Weiter besteht geringer Husten mit Auswurf und etwas Stechen in der Brust hinten unten.

Status: Mässige Anämie. Brust, Leib ohne Besonderheiten. Temperatur 38,2°, Puls 104. Urin: spez. Gew. 1014; Reaktion sauer, kein Eiweiss, kein Zucker. Genitalien: Kein abnormer Befund ausser Blutabgang aus Cervix.

Diagnose: Verdacht auf malignes Chorionepitheliom; vielleicht Metastasen in Lunge oder Pleura.

8. VI. 11. Da die Temperatur auf 40,9° steigt wird eine Curettage vorgenommen. Die Ausbeute ist mässig. Die Uterusinnenfläche ist überall glatt, nirgends eine Vertiefung, nirgends eine Erhabenheit.

Die mikroskopische Untersuchung der Curettage, deren genaueres Ergebnis später ausführlicher beschrieben werden soll, ergibt einzelne syncytiale Zellen im Gewebe.

Daraufhin wird natürlich die Patientin weiterhin strenge beobachtet, wenn auch durch das Vorfinden der einzelnen syncytialen Zellen eine bestimmte Diagnose nicht zu stellen war.

9. VI. — 12. VI. 11. Die Temperatur sinkt sofort auf normale Höhe herab, der Puls beträgt 80—90. Allgemeinbefinden zufriedenstellend. Schlaf gut.

12. VI. 11. Temperatur abends 40,4°; Puls 136, unregelmässig, klein.

13. VI. 11. Temperatur morgens 36,3°; mittag unter Schüttelfrost 39,8°; abends 37,8°. Der Puls beträgt 100—110.

14. VI. 11. Nachmittag plötzlicher Temperaturanstieg von 37,8° auf 40,6° mit Schüttelfrost. Puls 120, Klein.

15. VI. 11. Der Hausarzt injiziert in der Annahme einer Sepsis 5,0 cm³ 2% Collargol (11 Uhr a. m.) Nachmittag 2 Uhr Schüttelfrost; Temperatur 41,0°. Patientin ist äusserst ermattet. Urin ohne Eiweiss. Plötzlich sehr starke (arterielle?), Blutung aus den Genitalien mit Ohnmachtsanfällen. Secacorein (1 Spritze) ohne Erfolg.

5 Uhr: Mit Einverständnis des Hausarztes abdominale Radicalexstirpation der Genitalien. Die abdominale Operation wird deshalb gewählt, weil mit der Möglichkeit einer Sepsis gerechnet wird.

Das Abdomen wird in der Medianlinie eröffnet. Das Peritoneum ist überall glatt, ohne entzündliche Erscheinungen. Die Gefässe geben keinen pathologischen Befund. Der Uterus erscheint etwas vergrössert. Er ist sehr blass bis auf die Tubenecken, die stark injiciert sind. Die Ovarien sind beiderseits vergrössert. Es werden die Gefässe versorgt, eine Peritonealmanschette gebildet und darnach der Uterus cum adnexis exstirpiert. Sodann wird ein Vioformgazedrain von der Scheide aus in die Bauchhöhle eingeführt, die Adnexstümpfe mittels Dreiecksnaht versorgt und Peritoneum und Scheide mit Seidenknopfnähten bis auf die Drainageöffnung geschlossen. Schluss der Bauchwunde!

Während der Operation Kochsalzinfusion 1000,0 cm³.

Nach der Operation zunächst relatives Wohlbefinden der Patientin. Plötzlich um 10 Uhr p. m. Blutung, Collaps. Injection von 50,0 cm³ Kampferöl.

10 Uhr 30 Minuten Relaparotomie: Die frische Laparotomienaht wird eröffnet. In der Bauchhöhle ist wenig dunkles Blut. Unter dem Peritoneum der

linken Adnexstümpfe zeigt sich ein kleines Haematom. Nach Eröffnung der Peritonealnaht findet sich kein spritzendes Gefäss, nur geringe parenchymatoese Blutung. Die Adnexstümpfe werden zur Sicherheit nochmals umstochen und bis auf eine Drainageöffnung das Peritoneum wieder verschlossen. Bauchnaht.

Bei der Operation Kochsalzinfusion 1000,0 cm^3.

Die Patientin erholt sich nicht mehr nach diesem Eingriff. Der Tod tritt 11 Uhr 30 Minuten ein.

Es soll nun der Krankheitsgeschichte die Beschreibung der anatomischen Präparate folgen. Die mikroskopischen Präparate sind sämtlich Paraffinschnitte.

Zunächst das mikroskopische Bild der Blasenmole. Es zeigt uns grössere und kleinere zottenähnliche Gebilde von verschiedener Gestalt. Das Innere dieser Gebilde wird meist von feinen Fäden durchzogen, die sich mit Eosin blassrot färben. Ganz spärlich finden wir Kerne in die Fäden eingelagert. Die Peripherie nimmt ein gequollenes feinfaseriges Gewebe ein. Hier sind in grosser Zahl rundliche und längliche Kerne eingelagert, die sich ziemlich intensiv färben, Einzelheiten nur schwer erkennen lassen.

Nach aussen hin sind nun dieser Schicht Zellen von verschiedenem Aussehen aufgelagert. Bald sind es helle, wohl von einander abgegrenzte Zellen mit einem hellen Kerne, der vielfach deutlich Kerngerüst und Kernkörperchen erkennen lässt. Nicht selten sind hier Kernteilungsfiguren. Bald sind es stark gefärbte, zusammenhängende Protoplasmamassen mit tief dunkel tingierten Kernen. Die letztere Zellart ist in der Ueberzahl. Sie bilden feinere oder derbere Stränge um die Zottengebilde oder dichte Protoplasmaklumpen, oft Riesenzellen ähnlich. Dass sie in leb-

hafter Wucherung begriffen sind, das beweisen die oft säulenförmig hervorsprossenden Zellzapfen. Überall verstreut finden sich in den syncytialen Massen Vakuolen. An vielen Stellen dringt das oben beschriebene Stroma in die soliden Zellzapfen vor. Hie und da finden sich, vom Zusammenhange losgelöst, syncytiale Zellen im Innern der Bläschen. Zwischen und auf den Syncytien haben wir vielfach geronnene Blutmassen. Ganz spärlich ist noch eine dritte Zellart eingestreut: meist polynucleäre oder polymorphe Leukozyten.

Die mikroskopische Untersuchung der Curettage vom 8. VI. 11. ergibt folgende Bilder. Die Gewebstückchen sind stark serösdurchtränkt und vielfach in Blut und Schleim eingehüllt.

Das Oberflächenepithel ist sehr niedrig, sein Protoplasma ziemlich intensiv gefärbt. Die Kerne stehen meist basal und sind fast durchweg recht gross. Bei starker Vergrösserung lassen sich deutlich Kerngerüst und mehrere Kernkörperchen erkennen. An manchen Stellen ist das Epithel wohl infolge der starken serösen Durchtränkung des Gewebes von der Unterlage abgehoben.

Drüsen sind nicht sehr zahlreich vorhanden. Das Epithel ist weniger stark gefärbt und oft büschelförmig von der Unterlage abgehoben. Die Kerne verhalten sich, wie die des Oberflächenepithels. Zwischen die Epithelien eingestreut sind ziemlich viel Leukozyten und Lymphozyten. Eine Basalmembran ist an vielen Stellen deutlich erkennbar. Rote und weisse Blutkörperchen und abgestossene Epithelien bilden den Inhalt der Drüsen.

Das übrige Gewebe ist stark kleinzellig infiltriert. Die Blutgefässe geben normale Verhältnisse.

Während nun schon allgemein die Grösse der Zellen und Kerne auffällt, führt uns ein kleines Stückchen diesen Befund in gesteigertem Masse vor Augen. Die Zellen haben hier eine ganz bedeutende Grösse. Der Zellleib ist hell, glasig, die Form verschieden, meist polygonal. Viele Vakuolen sind vorhanden. Die Kerne sind meist rund, gross und hell. An vielen lässt sich ein Kerngerüst und 2—4 Kernkörperchen erkennen. Meist hat jede Zelle einen Kern. Das Zwischengewebe ist nur spärlich vorhanden. Dagegen sind zahlreiche Rundzellen zwischen die andern eingestreut. Das Epithel, welches dieses Stückchen bekleidet, unterscheidet sich ebenfalls in vielen Punkten von dem übrigen. Die Zellgrenzen sind undeutlich, das Protoplasma gekörnt, die Kerne teils stark, teils nur schwach gefärbt. Sie haben nicht runde Form, sondern sind bald vieleckig, bald länglich.

Nun ist noch etwas zu erwähnen, das oben in der Krankengeschichte schon einmal kurz gestreift wurde. An zwei Stellen finden wir im Gewebe, das hier besonders stark kleinzellig infiltriert ist, eine besondere Zellart. Die Zellen sind sehr gross, vielfach zusammengelagert ohne Zellgrenzen. Das Protoplasma ist gleichmässig, nicht besonders stark mit Eosin gefärbt. Hie und da macht es den Eindruck, als bestünde der Zellleib aus einzelnen Schollen, die manchmal eine Vakuole trennt. Die Kerne dieser Zellen stellen vielgestaltige, tief dunkelgefärbte, schollige Massen dar. Einzelheiten lassen sich an ihnen nie erkennen.

Das exstirpierte Genitale ist in Kaiserlingscher Flüssigkeit aufbewahrt. Feinere Einzelheiten lassen sich makroskopisch nicht mehr erkennen. Die äussere Länge des Uterus beträgt 9 cm, die der

Höhle $8^1/_2$ cm. Die hintere Wand ist 1 cm, die vordere 3 cm dick. Die letztere wölbt sich nach aussen kugelig vor. Sie ist von grossenteils nekrotisch erscheinenden Massen durchsetzt. Die Tuben geben keinen abnormen Befund.

Die Ovarien: das linke misst $6 : 3^1/_2 : 2$ cm, das rechte $4^1/_2 : 3^1/_2 : 1^1/_2$ cm. Der mediale Pol des linken Ovars wird von einer Cyste eingenommen, deren Durchmesser $2—2^1/_2$ cm beträgt. In beiden Ovarien sind viele kleinere Cystchen und Blutherde.

Die mikroskopischen Präparate wurden mit Haematoxylin-Eosin, nach van Gieson und nach Weigerts Fibrinfärbung gefärbt. Die Gewebstückchen sind derart gewonnen, dass zwei davon Randpartien der Geschwulst mit makroskopisch normalem Muskelgewebe wiedergeben. Das 3. sollte womöglich den Kern der Geschwulst zur Darstellung bringen.

Die Muskulatur, soweit sie nicht von Tumormassen durchsetzt ist, gibt uns ein recht buntes Bild. Hier verlaufen die Fasern regelmässig, zu geordneten Zügen vereint. Ihre Kerne sind normal gross und haben sich mit den Kernfarben gut tingiert. An andern Stellen sehen wir die Muskelfasern auseinander gedrängt durch kernreiche Bindegewebszüge, die von dem perivasculären Bindegewebe hervordringen. An diesen Stellen sind die Muskelkerne oft grösser, bläschenförmig und weniger intensiv gefärbt. Besonders deutlich tritt das an den Giesonpräparaten hervor. Durch fettige Degeneration der Muskelfasern werden sich wohl die zahlreichen, Vakuolen ähnlichen Gebilde erklären lassen. Das Fett ist wohl durch die Alkolholbehandlung extrahiert. Gefässe sind zahlreich vorhanden. Gegen den Tumor hin führen sie manchmal weisse Blutzellen in grösserer Menge.

Das perivasculäre Bindegewebe ist wohl durchweg vermehrt und sehr zellreich. An vielen Stellen macht es den Eindruck, als sei es gequollen.

Kommen wir nun allmählich in das Gebiet des Tumors, so verändert sich manches an dem oben beschriebenen Bild. Das Gewebe ist im allgemeinen schwächer gefärbt, die kleinzellige Infiltration nimmt zu. Bei den Präparaten aus dem einen Gewebsstückchen haben wir unmittelbar vor dem Tumor einen Blutungsherd. Er ist von Rundzellen stark durchsetzt. Die Giesonfärbung lässt uns erkennen, dass schon Organisationsvorgänge beginnen. In den Randpartien der Geschwulst gesellen sich zu den oben erwähnten weissen Blutzellen des Gefässinnern noch eine andre Zellart, die wir auch an und in den Gefässwänden treffen. Liegen sie der Gefässwand an, so fehlt das Endothel. Es sind ihrem Verhalten gegen Farbstoffe nach die gleichen Zellen, wie wir sie schon einmal bei der Blasenmole und sehr spärlich in der Curettage vorfanden. Es sind die Zellen mit dem gleichmässig gefärbten Protoplasma und den grossen scholligen Kernen. Bald sind es Zellstränge, bald dichte Zellklumpen ohne Zellgrenzen. Vielfach aber liegen sie auch verstreut, wie Wanderzellen, zwischen Bindegewebs- und Muskelfasern.

Der Hauptteil der Geschwulst besteht nun bei den Haemotoxylin-Eosinpräparaten aus gleichmässig tingierten Massen, die mit zahlreichen Rundzellen durchsetzt sind. Hie und da lassen sich einzelne Schichten unterscheiden. Oft sind nekrotische Zellen in Klumpen eingestreut. Bei den Giesonpräparaten sind diese Massen von feinen, roten Bindegewebsfasern durchzogen. Fibrinfärbung lehrt uns, dass der grösste Teil aus Fibrin besteht.

Die Blutmassen umlagern Gebilde, die uns lebhaft an die oben bei der Blasenmole beschriebenen Bilder erinnern. Es handelt sich hier zweifellos um Chorionzotten. Die Veränderung des Zottenstromas im Sinne der Blasenmole ist im grossen und ganzen nicht sehr weit fortgeschritten. Das Stroma ist noch ziemlich zell- und kernreich. Feine Fibrinstreifen ziehen auch durch die Zotten durch.

Nun zum Zottenepithel! Die zwei Zellarten: Langhanszellen und Syncytium, sind recht ungleich bei der Ueberkleidung der Zotten beteiligt. Die Langhanszellen treten völlig hinter den andern zurück. Nur in einzelnen Zapfen, die von den Zotten ausgewuchert sind, sehen wir sie. Es sind vielgestaltige, ziemlich grosse, helle Zellen mit meist rundem, hellem Kerne. Vielfach ist ein deutliches Kerngerüst und 2 bis 4 Kernkörperchen zu erkennen. Die einzelnen Zellen sind scharf von einander abgegrenzt. Die Giesonfärbung lässt im Protoplasma hyaline Schollen und Körnchen hervortreten.

Das Syncytium bekleidet die Zotten bald in feinen, bald in derbern Streifen. Es zieht auch über die Langhans Zellen hinweg. An vielen Stellen ist es gehäuft zu grossen Komplexen. Der Zellleib ist homogen, ohne Zellgrenzen. Die zahlreichen Vakuolen enthalten oft Leukozyten. Die Kerne treten bald in regelmässigen Abständen, bald gehäuft auf. Sie sind tief dunkel gefärbt. Von den Zotten entfernt wuchern sie weiter und bilden grosse Zellschollen oder Streifen, oder sie treten einzeln auf als „syncytiale Wanderzellen“, wie sie ein Autor genannt hat. Sie wuchern in den durch die Zotten eröffneten Gefässen weiter und dringen von da aus in das Gewebe vor. Sehr zahlreich sind zwischen die Tumorzellen weisse Blutkörperchen eingelagert.

Zwischen die wuchernden, sichern syncytialen Zellen sind hie und da grosse Zellgebilde eingelagert, deren Verhalten gegen Farbstoffe manchmal mehr dem der Langhanszellen ähnelt. Wenigstens haben sie Kerne, die schwach gefärbt sind und oft deutlich Einzelheiten erkennen lassen. Das Protoplasma verhält sich meist wie syncytiales. Zellgrenzen sind nur sehr schwer zu erkennen, meist sicher nicht vorhanden.

Nun hätten wir noch das Bild zu besprechen, das uns den Kern des Tumors darstellen soll. Bei diesem Schnitte ist die Uterusinnenfläche getroffen. Epithel ist nur an einer kleinen Stelle vorhanden. Ebenso spärlich sind die Drüsenreste. Das Epithel hat dasselbe Verhalten, wie wir es bei der Curettage beschrieben haben. Ziemlich tief unter der Oberfläche stossen wir auf den Tumor. Die Hauptmasse ist wieder Blut. Zentral liegen die Zotten, von deren Epithel aus die Zellen in das Gewebe vordringen. Die Wände, welche die Blutmassen umgeben, zeigen an einzelnen Stellen die Beschaffenheit einer Venenwand. Das syncytiale Protoplasma ist oft auffallend stark mit Eosin tingiert. In den Kernen des Syncytiums treten Schollen auf, die sich different färben.

Endlich ist noch von der mikroskopischen Untersuchung der Ovarien zu berichten. Von jedem Ovarium wurden vier Stückchen eingebettet. Das Keimepithel der Oberfläche ist nirgends erhalten, was wohl als Folge der Behandlung mit den verschiedenen Fixierungsflüssigkeiten zu betrachten ist. Die tunica albuginea hat ihre normale Dicke und auch ihre sonstige Beschaffenheit weist keine Besonderheiten auf. Das Stroma macht vielfach den Eindruck, als sei es gequollen. Es ist sehr reich mit Blutgefässen versehen. Graafsche Follikel finden

sich in keinem der Schnitte. Dagegen haben wir in beiden Ovarien Corporalutea ähnliche Gebilde und in grosser Anzahl grössere und kleinere Cysten. Ein wohl ausgebildetes Corpus luteum des rechten Ovars soll näher beschrieben werden. Mit dem einen Pol grenzt es unmittelbar an die tunica albuginea. Von dieser aus ziehen Bindegewebsfasern rings an den gelben Körper. Nach innen lagert diesem Bindegewebe an einem kleinen Teil des Umfanges eine Zellschicht auf, die aus epithelialen Zellen besteht, meist einschichtig, an manchen Stellen auch mehrschichtig ist. Die Kerne sind meist länglich und ziemlich stark gefärbt. Das übrige wird von hellen Zellen, die reich an körnigem Pigment sind, ausgefüllt. Ihre Form ist meist polygonal. Die Kerne sind einmal gross und rund und lassen ein feines Kerngerüst erkennen; dann sind sie wieder tiefdunkel gefärbt und machen den Eindruck von zerfallenden Schollen. Zwischen den Zellen ziehen reichlich zellreiche Bindegewebsfasern, an manchen Stellen zu derben Strängen vereint.

Als Beispiel einer Cyste soll eine grosse Cyste des linken Ovars beschrieben werden. Als äussere Schicht haben wir eine der tunica albuginea ähnliche Bindegewebslage. Auf sie folgt eine weniger festgefügte Bindegewebsschicht. Eine dritte Schicht ist noch mehr aufgelockert, äusserst zellreich. Ihre Zellen sind oft zu radiaer gestellten Säulen angeordnet. Diese Schicht ist sehr reich an Kapillaren. Die Zellen sind bald rund, bald vielgestaltig und pigmentreich. Die Kerne verhalten sich wie die der Corpusluteumzellen. Ziemlich reichlich sind auch Rundzellen vorhanden: Leukozyten und Lymphozyten. Nach innen zu, haben wir diese ziemlich breite Schicht von einer schmalen, einschichtigen

Lage der Zellen abgegrenzt, wie wir sie eben beschrieben haben. Der Inhalt der Cyste ist eine fein gekörnte Masse, die sich mit Eosin ziemlich stark gefärbt hat. In einigen Fällen enthalten die Cysten auch geronnene Blutmassen mit weissen Blutkörperchen. Und manchmal macht es den Eindruck, als wucherten in die Cysten hinein Bindegewebszüge. Viele Cysten haben auch als innere Wandauskleidung nicht Corpusluteumzellen, sondern eine Bindegewebs- oder Fibrinlage.

Nun wären noch die Luteinzellen zu erwähnen, die bald in grössern Mengen, bald vereinzelt im Stroma der Ovarien sich finden.

Nachdem wir nun den Krankheitsverlauf und die Ergebnisse der mikroskopischen Untersuchungen kennen, sollen einige Punkte näher besprochen werden.

In sämtlichen Präparaten vom Tumor haben wir deutliche Zottengebilde gefunden. Da ist wohl die Frage gerechtfertigt: Handelt es sich hier wirklich um ein Chorionepitheliom oder sind diese Zotten nur Blasenmolereste, die etwas tiefer in die Uteruswand eingedrungen waren? Ich glaube die letzte Annahme können wir bestimmt zurückweisen. Es ist zwar beim Chorionepitheliom nicht die Regel, dass sich Zottenstroma in dem Tumor findet; allein es sind doch einige Fälle in der Literatur bekannt, bei denen es der Fall ist. Und gleich Marchand hat ja, wie in der Einleitung erwähnt, in einem seiner ersten Fälle deutliche Zotten gefunden. Aber selbst wenn wir diese Beweise aus der Casuistik nicht anführen könnten, so wäre unsere Diagnose doch gesichert. Wir können ja an unsern Präparaten so deutlich beobachten, wie die Chorionepitheliome unabhängig von dem Zottenstroma weitergewuchert sind. Wir können sie in die Gefässe und Muskel-

lücken hineinverfolgen. Leider ist die Sektion der Leiche von den Angehörigen verweigert worden. Es hätten die Metastasen, die wir sicherlich vorgefunden hätten, unsere Diagnose noch wesentlich stützen können.

Dass jemand an der Malignität des Prozesses zweifeln kann, glaube ich nicht. Darüber belehrt uns ja der traurige Ausgang vor allem. Nur ein äusserst bösartiger Prozess kann in so kurzer Zeit ein junges, blühendes Leben vernichten.

Nun hat Marchand in einer seiner Arbeiten eine Einteilung der Chorionepitheliome in typische und atypische gegeben und dazu noch eine Zwischenstufe „Uebergangsformen" angereiht. „Typisch sind die Chorionepitheliome, welche den Charakter des Chorionepithels, wie er sich in der ersten Zeit der Schwangerschaft darstellt, wahren, d. h. mit ausgebildeten, zusammenhängenden syncytialen Massen in der bekannten Form der unregelmässigen, vielkernigen Balken und verästelten Protoplasmamassen und mit mehr oder weniger stark entwickelten polyedrischen, hellen Zellen von der Beschaffenheit der Elemente der Zellschicht. Ob diese letztere fehlen können, ist zweifelhaft." „Atypisch sind die Fälle, bei welchen das Chorionepithel überall oder wenigstens grossenteils seine eigentümliche normale Anordnung aufgegeben oder verloren hat und nur in Gestalt isolierter Zellen auftritt, welche indess eine verschiedene Beschaffenheit zeigen können. Sie haben seltner den Habitus der Langhans'schen als vielmehr den der syncytialen Zellen. Sie können auch vielkernige Klumpen bilden, aber es kommt in vielen Fällen nicht zur Entwicklung zusammenhängender syncytialer Massen."

Können wir unser Chorionepitheliom in eine der beiden Gruppen einreihen? Wir haben sowohl Langhans'sche Zellen als Syncytien. Aber in grösserer Menge sind die syncytialen Zellen vorhanden. Bald treten die Syncytien in Gestalt einzelner Zellen, bald zusammengelagert zu Strängen oder Klumpen auf. Auf Grund dieser Bilder müssen wir wohl den Fall den typischen Chorionepitheliomen einordnen. Vielleicht haben wir auch eine Uebergangsform, da ja entfernt von den Zotten die normale Anordnung der Zellen teilweise aufgegeben ist.

Eine wichtigere Frage wollen wir uns jetzt vorlegen: War die Diagnose Chorionepithelioma malignum mit Sicherheit vor der Operation zu stellen? Die Frage ist, wenn auch noch so oft erörtert, noch nicht in befriedigender Weise gelöst. Ihre Lösung gehört, wie Veit in seinem Handbuch schreibt, zu den „schwierigsten Aufgaben".

Was verlangt man denn nach den bisherigen Erfahrungen zur Diagnose? Da etwa in der Hälfte aller Fälle von Chorionepitheliom Blasenmole vorausgegangen ist, so ist es strenge Pflicht, eine Frau nach Abgang einer Mole einige Zeit zu beobachten. Blutungen in einem solchen Falle fordern genaueste Untersuchung. Eine Curettage mit eventueller Austastung des Uterusinnern können uns hier Aufschluss geben. Veit legt besonders grossen Wert auf den recidivierenden Placentarpolypen. Ein weiteres, diagnostisch wichtiges Zeichen ist der Nachweis von Metastasen. Freilich weisen verschiedene Autoren darauf hin, dass die Scheidenmetastase, die wohl am leichtesten von allen nachzuweisen ist, keinen absoluten Beweis für Malignität gibt. Und selbst

Lungenmetastasen können sich zurückbilden. Es sind Fälle beobachtet, so von Hörmann, bei denen dies wohl zweifellos nachgewiesen ist.

Als ein weiteres sehr beachtenswertes Zeichen führen die meisten Autoren die Albuminurie an. Veit erklärt die Albuminurie bei Schwangerschaft durch Aufnahme von foetalem Eiweiss in das mütterliche Blut. Dieses Eiweiss soll von den Nieren durchgelassen werden. Dabei kommt es natürlich zu einer Schädigung der Nieren. In Analogie dazu verlangt er eine „excessive Wucherung der Chorionepithelien" und damit Abgabe von Stoffwechselprodukten der Epithelien ans mütterliche Blut. Diese „excessive Wucherung" wäre ja dann vielleicht nur durch Annahme von Malignität zu erklären.

Fieber bis 40° und darüber und ein sehr frequenter kleiner Puls haben sehr oft das Chorionepitheliom begleitet. In vielen Fällen sind sie durch septische oder pyaemische Prozesse erklärt.

Schliesslich hätte ich noch Anaemie und Kachexie zu erwähnen. Die Anaemie braucht nicht durch Blutungen nach aussen bedingt zu sein. In vielen Fällen sind die Blutungen in den Tumor allein zur Erklärung herangezogen worden.

Ein wichtiges Hilfsmittel zur Diagnose bietet uns die mikroskopische Untersuchung von Gewebsbröckeln, die bei den Blutungen abgegangen sind oder durch Curettage gewonnen worden sind. Freilich darf das „klinische Gesamtbild" (v. Franqué, Garkisch, Kroemer, Veit) nicht unberücksichtigt bleiben. Denn fast alle Merkmale, die im Laufe der Jahre als besonders beweisend für Malignität oder Benigität angesehen wurden, haben sich als nicht stichhaltig erwiesen. So haben R. Meyer u. a. die Anwesenheit von Zottenbindegewebe in Curettagen

als ein Zeichen von Benigität gedeutet. Aber in der Literatur sind doch Fälle erwähnt, die bei Anwesenheit von Zottenstroma zweifellos malign waren. Neumann hat eine grosse Zellform im Zottenbindegewebe, Gottschalk die auffallende Chromatinanhäufung in den syncytialen Kernen als Zeichen besonderer Malignität angeführt. v. Velits will aus der Vitalität der syncytialen Wanderzellen auf Bösartigkeit oder Gutartigkeit schliessen. In letzter Zeit aber haben vor allen Hitschmann und Christofoletti jeden anatomischen Unterschied zwischen gutartigen und bösartigen Formen geleugnet.

Findet man aber in der Curettage keine Tumorstücke, sondern nur Deciduastücke und in diese eingelagert Zellen, die an Zottenepithelien erinnern, lässt sich ein solcher Befund verwerten? Wenn der Uterus zuvor sicher von Placentarresten befreit war, dann darf sich nach 2—3 Wochen (R. Meyer, Albrecht) kein Chorionepithel in der Uteruswand finden. Denn normaler Weise sollen in dieser Zeit die letzten Reste dieser Zellen verschwunden sein. Ein solcher Befund wird dann dazu führen, dass die Patientin mit gesteigerter Aufmerksamkeit beobachtet wird. Eine bestimmte Diagnose darf man daraus wohl nicht stellen.

Lange Zeit hat man auch Vergrösserung der Ovarien als charakterisches Zeichen für Blasenmole und Chorionepitheliom betrachtet. Es ist auch tatsächlich in vielen Fällen tastbare Grössenzunahme der Eierstöcke beschrieben worden. Doch die Vergrösserung ist etwa nur in der Hälfte aller Fälle durch den untersuchenden Finger nachgewiesen.

Nach all dem, was die verschiedenen Autoren zur Diagnose verlangen, wollen wir uns einmal bei unserm Falle umsehen. In der Vorgeschichte hören

wir von Blasenmole. Ja, man braucht sich in diesem Falle nicht einmal auf die oft ungenauen Angaben der Patientin oder einer Hebamme zu verlassen. Denn die Blasenmole ist sowohl durch Anamnese und Befund vor der Ausräumung, als auch vor allem durch den makroskopischen und mikroskopischen Befund bestimmt festgestellt worden.

Blutungen aus den Genitalien sind vorhanden. Freilich haben wir es hier nicht mit abundanten Blutungen zu tun, die einen sofortigen Eingriff erheischten.

Metastasen fehlen. Vielleicht deuten der Reizhusten und die Schmerzen in der Brust beim Atmen auf Lungenmetastasen hin. Jedenfalls sind mit Sicherheit keine nachgewiesen.

Der Urin ist eiweissfrei. Es fehlt also das Symptom, auf das alle Autoren einen so grossen Wert legen. Nur einmal finde ich in der Literatur bei Chorionepitheliom keine Albuminurie. Der Fall ist allerdings in Heilung ausgegangen. Es hat sich hier wohl um einen benigen Tumor gehandelt (Rosenstein).

Fieber besteht mit wiederholten Schüttelfrösten. Nach der Curettage geht allerdings die Temperatur zur Norm zurück und bleibt auch bis zum 4. Tag normal. Dann haben wir wieder ein stark intermittierendes Fieber mit Schüttelfrösten. Der Puls ist fast dauernd beschleunigt bis zu 120 und 140 Schlägen in der Minute. Dabei ist er sehr klein. Dies Verhalten von Fieber und Puls lässt an Sepsis denken. Und der Hausarzt hat auch in dieser Überlegung Collargol injiziert. Allerdings fehlen die andern Symptome. So ist bei der Operation keine Peritonitis, keine septische Endometritis, keine Thrombophlebitis gefunden worden.

Dass wir aus dem Ergebnis der Curettage keine bestimmte Diagnose stellen können, ist oben bereits erwähnt.

Wie einerseits die Diagnose, wenigstens die bestimmte Diagnose — eine Wahrscheinlichkeitsdiagnose wird man ja wohl in vielen Fällen stellen können — grosse Schwierigkeiten bietet, ebenso unentschieden ist die Frage der Behandlung. Veit unterscheidet eine Prophylae von der Therapie bei zweifellosem Chorionepitheliom. Unter der ersteren versteht er zunächst die Probecurettage mit sorgfältiger Austastung des Uterus bei Blutungen nach Abort, Blasenmole, oder auch nach normaler Geburt. Sie muss eventuell sogar ein zweites Mal wiederholt werden. Eine sorgfältige Untersuchung des entfernten Uterusinhaltes durch das Mikroskop ist selbstverständlich. Besteht darnach auch nur der Verdacht, dass ein maligner Prozess sich entwickeln könne, so soll die Gebärmutter vaginal entfernt werden, auf die Gefahr hin, dass die Operation unnötig ist.

Bei bestimmter Diagnose muss der Uterus selbstverständlich exstirpiert werden, soweit das möglich ist. Ob die Operation vaginal oder abdominal vorgenommen werden soll, das muss im einzelnen Fall entschieden werden.

Mit diesen Grundsätzen stimmen ziemlich alle Autoren überein. Besonders betont wird immer, dass bei der Curettage die Austastung des Uterus nicht versäumt werden soll. Bei ganz desolaten Fällen warnen einige vor der Operation, andre wollen auch dann noch einen Eingriff wagen (Scheidemantel). Es sind ja auch tatsächlich Fälle mit Lungenmetastasen zweifellos nach Exstirpation des Uterus zur Heilung gekommen.

Über vaginale oder abdominale Operation äussert sich Freund. Nach ihm ist der abdominale Weg nur dann gerechtfertigt, wenn ein weiterer grösserer Blutverlust der Patientin Gefahr bringt, oder wenn die örtlichen Verhältnisse einen vaginalen Eingriff verbieten.

Nun sind auf der Versammlung deutscher Naturforscher und Ärzte in Salzburg 1909 Hitschmann und Christofoletti mit dem Satze hervorgetreten, dass allzu aktives Vorgehen und besonders die vaginale Operation zur artificiellen Metastasierung führe. Da nach ihrer Ansicht auch kein Unterschied zwischen gutartigen und bösartigen Fällen — weder anatomisch, noch klinisch — besteht, so warnen sie vor zu vielem Operieren, auch vor der Curettage. Ist wirklich eine Operation dringend geboten, dann soll die abdominale Totalestirpation den Vorzug erhalten. Zuvor müssen die zu- und abführenden Gefässe sorgfältig unterbunden werden, um die artificiellen Metastasen zu vermeiden.

Hätte unsere Patientin nach dem, was wir jetzt erfahren haben, gerettet werden können? Die Diagnose ist nicht mit Sicherheit gestellt gewesen; immerhin können wir von Wahrscheinlichkeitsdiagnose sprechen. „Es ist besser einen gesunden Uterus unnötig zu entfernen, als es wird die Zeit zur Rettung verpasst". Der Satz mag ja wahr sein. Aber es lädt sich der Operateur doch eine grosse Verantwortung auf, wenn er einer jungen Frau von 23 Jahren unnötig die Gebärmutter herausschneidet. Vielleicht wäre durch die Austastung des Uterus die bestimmte Diagnose ermöglicht worden, können die einen einwenden; durch die Curettage ist künstlich eine Metastasierung hervorgerufen worden, die andern. Ich glaube nicht, dass die Frau durch eine frühere

Operation gerettet worden wäre. Höchstens hätte der Eingriff unmittelbar nach Ausräumung der Blasenmole vorgenommen werden müssen. Und dazu gibt uns nichts die Berechtigung. Der Tumor hat sich so rasch ausgebildet, und seine deletäre Wirkung so plötzlich entfaltet, dass unsere heutigen Hilfsmittel versagen mussten.

Bei der Durchsicht der Krankenbogen ist mir nun eine Bemerkung des Herrn Professor Klein aufgefallen, die auf einem andern Wege die deletäre Wirkung des Chorionepithelioms zu erklären sucht. „Exitus nur durch Annahme einer toxischen Wirkung zu erklären". Ich habe besonders auch darauf hin die grosse Literatur durchgesehen, ob ich nicht an irgend einer Stelle einen Anhaltspunkt für eine derartige Wirkung fände. Soweit mir die Literatur zugänglich war, fehlen Angaben über eine toxische Wirkung des Chorionepithelioms. Die meisten Fälle enden durch Entkräftung infolge der Blutungen oder durch Metastasen in Lungen, Gehirn und andern Organen. Ein Fall ist unter dem Bilde einer Lungentuberkulose verlaufen, viele septisch oder pyämisch.

Während man nun offenbar nicht daran gedacht hat, die Wirkung des Tumor als toxisch anzusehen, hat man sich schon vor vielen Jahren bei der Frage nach der Pathogenese mit ähnlichen Dingen beschäftigt. Schmorl hat durch eingehende Untersuchungen nachgewiesen, dass sich bei jeder Schwangerschaft syncytiale Elemente im Blut finden. Er hat solche auch in einzelnen Organen, vornehmlich der Lunge, gesehen. In grösserer Menge hat er sie im Blut Eklamptischer gefunden. Nun hat Veit nach einer Erklärung gesucht, warum die Syncytien einmal zu grunde gehen, das andre Mal weiter wuchern. Er nimmt Stoffe an, die normaler Weise im Körper sich

finden oder gebildet werden, um die Syncytien aufzulösen, zu beseitigen. Er nennt sie Syncytiolysine. Dass man sie im Blute Schwangerer nicht nachweisen kann, erklärt er durch Bindung der Lysine an die Syncytien. Sind aber diese Stoffe nicht vorhanden, dann können die Syncytien einerseits eine chemische Wirkung entfalten, — wir haben dann Albuminurie, Eklampsie – oder eine mechanische — Adhaesion der Placenta, Placentarpolyp, Chorionepitheliom. —

Schmauch sagt, solange der Organismus Antikörper zu bilden vermag, bleibt das Chorionepitheliom lokalisiert. Erst bei Fehlen der Antikörper ist eine Metastasierung möglich. „Die Geschwulstbildung wird weniger von der Masse der verschleppten Zellen abhängig sein als von der Tätigkeit des Organismus, Rezeptoren zu bilden".

Andre lehnen diese Theorie ab, da eben die Beweise nicht erbracht seien. Reeb weist darauf hin, dass ein Widerspruch in der Theorie sich findet. Denn Eklampsie soll nach der syncytialen Theorie bei Mehrgebärenden eben wegen des Vorhandenseins von Antikörpern früherer Schwangerschaften seltner sein; das Chorionepitheliom aber tritt gerade bei Pluriparen häufiger auf.

Trotzdem die Widersprüche geltend gemacht wurden, ist doch weiter gearbeitet worden. Es hat sich bald herausgestellt, dass die Verhältnisse wahrscheinlich nicht so einfach liegen, wie es Veit in seiner Theorie annimmt. Weichardt u. a. haben es durch Versuche wahrscheinlich gemacht, dass nicht die Syncytien als solche schädigend wirken. Vielmehr soll durch das Syncytiolysin, das fermentative Wirkung besitzt, das Syncytialzelleneiweiss frei werden. Und dieses Syncytialzelleneiweiss wirkt toxisch. Doch handelt es sich hier wieder nicht um eine einheitliche

Wirkung. Guggisberg nimmt eine thromboseerregende und toxische Komponente an. Und Weichardt, Mosbacher und Engelhorn führen in ihr neuesten Arbeit an, dass das Syncytiotoxin eine Reihe von wirksamen Komponenten aufweist. Nach ihrer Ansicht haben die höher molekularen Komponenten wahrscheinlich Antigencharakter.

Wir verlassen nun so die einfache Theorie Veits von der Entstehung der Eklampsie und nehmen an, dass das Syncytiotoxin als Erreger anzusehen ist. Können wir dann daneben die Theorie von der mechanischen Wirkung bestehen lassen?

Eine praktische Erfahrung zeigt uns, „dass nach wiederholter, parenteraler Zufuhr von Eiweissstoffen das Plasma bezw. Serum die anfänglich vorhandene spaltende Wirkung mehr und mehr einbüsst". (Abderhalden, Freund, Pincussohn). So könnten wir annehmen: eine grosse Masse von Syncytien bricht in die Blutbahn ein. Der Körper vermag sie nicht sämtlich zu zerstören und die Zellen wuchern weiter. Immerhin aber werden wohl in jedem Falle ein mehr oder minder grosser Teil der Chorionepithelien gelöst werden und ihre Spaltungsprodukte können dann auf den Körper in verschiedenster Weise einwirken.

Wenden wir das alles nun auf unsern speziellen Fall an! Der Körper der Patientin ist durch die Beschwerden der Schwangerschaft, durch die Blutungen, die die Blasenmole verursacht hat, geschädigt. Die Wucherungsfähigkeit der Chorionepithelien ist schon bei der Blasenmole enorm gesteigert. Sie dringen in grossen Massen in die Blutbahn ein. Da braucht es uns nicht zu wundern, wenn der Körper dem Ansturm erliegt. Freilich, ohne Kampf wird er sich nicht ergeben. Er wird durch seine Syncytiolysine

einen Teil der fremden Eindringlinge zu beseitigen suchen. Aber die Spaltungsprodukte entfalten dann auch ihre deletäre Wirkung. In unserm Fall handelt es sich wohl zweifellos um pyretogene Stoffe und um solche, die das Herz in seiner Tätigkeit beeinflussen. So erliegt der Körper dem schweren Ansturm. Ich glaube, dass eine Operation in einem solchen Falle nicht immer Rettung zu bringen vermag. Denn durch die Operation schalten wir wohl den Tumor aus, aber nicht die Syncytiotoxine. Allerdings ist dann eine weitere Bildung von Toxinen wohl verhindert.

Kroemer hat vorgeschlagen, mit der operativen Therapie eine Serumbehandlung zu verbinden. Leider ist es mir nicht möglich gewesen, nähere Angaben über die Art und Herstellung des Serums zu finden. Auch über seine Anwendung kann ich nichts Genaueres angeben.

Aber nun sind doch zweifellos Fälle von Chorionepitheliom beobachtet, die in Heilung ausgingen. Da kommt uns eine Erfahrung Guggisbergs zu Hilfe. „Die aus Placenten gewonnenen „Gifte“ sind in verschiedener Menge in den einzelnen Placenten vorhanden; es gibt mitunter Placenten, in denen das Gift völlig fehlt“. Wenn dieser Satz richtig ist, dürfen wir wohl annehmen, dass eben den Syncytien einmal eine besonders grosse Wachstumsenergie innewohnt, das andere Mal eine mehr minder grosse Toxicität. Diese Eigenschaften bräuchten ja schliesslich nicht miteinander verknüpft zu sein.

Ist in diesem Falle die Wachstumenergie erschöpft, dann wird sich der Tumor zurückbilden können. Wir hätten damit vielleicht das benigne Chorionepitheliom erklärt.

Sind aber Proliferationfähikeit und Toxicität vereint, dann führen sie zu dem malignen Tumor. Dass mit dem Mikroskop eine solche Diagnose nicht gestellt werden kann, ergibt sich wohl ohne weiteres. Biologische Vorgänge sehen wir nicht am Präparate.

Diese Überlegungen geben uns für die Zukunft vielleicht manchen Lichtblick. Die Diagnose, deren Präzisierung so wichtig wäre, wird uns, vorerst wenigstens, dadurch nicht erleichtert. Aber für die Therapie haben wir neue Aussichten gewonnen. Mit Kroemer werden wir in Zukunft eine operative und Serumtherapie fordern.

Zum Schlusse möchte ich es nicht versäumen, Herrn Professor Dr. Klein für die liebenswürdige Überlassung des Materials und die gütige Durchsicht der Arbeit und Herrn Geheimen Hofrat Professor Dr. Döderlein für die liebenswürdige Übernahme des Referats meinen verbindlichsten Dank auszusprechen.

Bemerkung zu den Bildern.

Die Mikrophotogramme wurden mit der kleinen Vertikalcamera von Zeiss mit Zeisslinsen auf Silbereosinplatten von Perutz in München (ohne Filter) hergestellt.

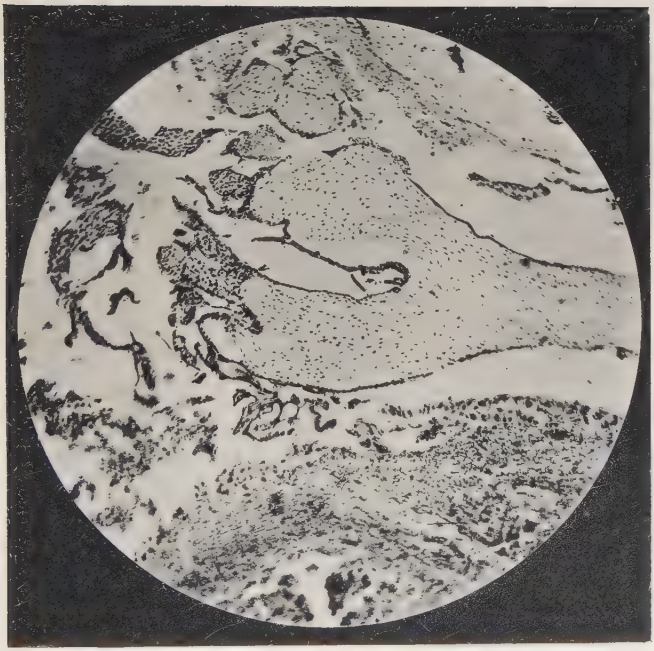

Zotte mit gewucherten Epithelien
in der Muskulatur.

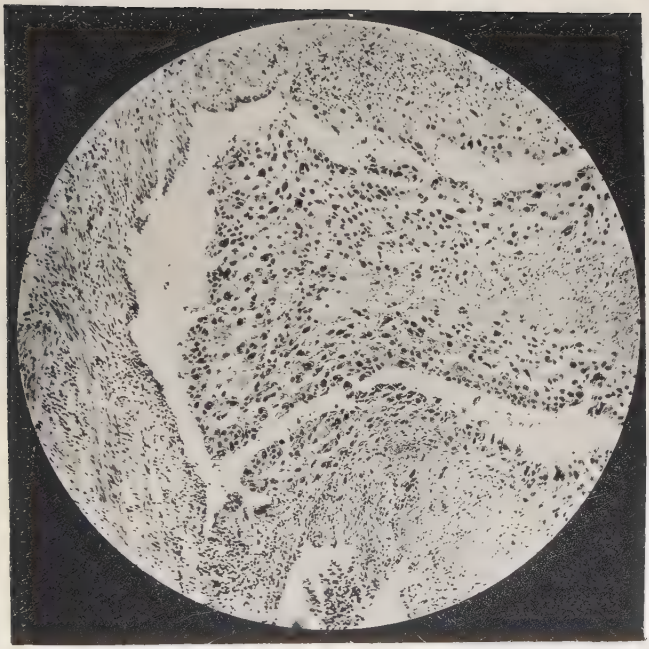

Tumor in der Muskulatur.

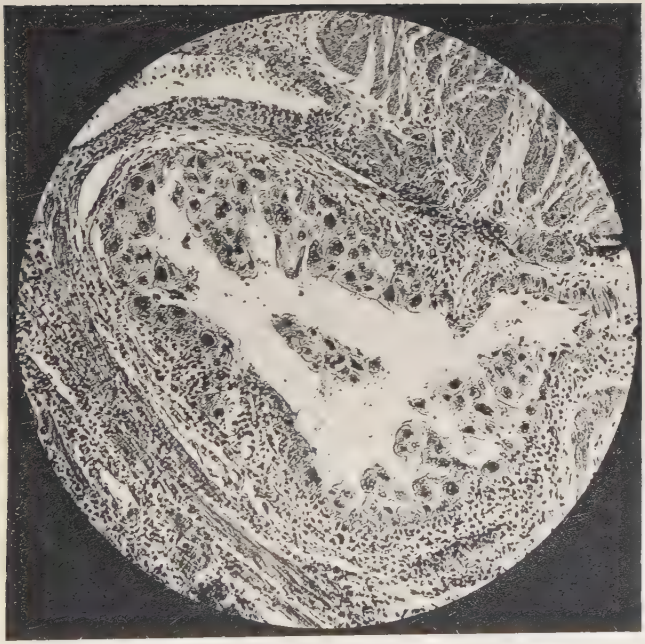

Tumorzellen in einer Vene.

Verzeichnis

der Literatur, die ich zur Arbeit benutzt habe:

Veit, Handbuch der Gynaekologie 1908 III., 2. IV. 1
Hofmeier, Handbuch der Frauenkrankheiten 1908
v. Winkel, Handbuch der Geburtshilfe 1903
Kuestner, Lehrbuch der Gynaekologie 1898
Bumm, Grundriss zum Studium der Geburtshilfe 1909
Runge, Gynaekologie 1910
Fritsch, Krankheiten der Frauen 1905
Winter, Gynaekologische Diagnostik 1907
Borst, die Lehre von den Geschwülsten
Kaufmann, Lehrbuch der speziellen pathol. Anatomie 1907
Schmaus, Grundriss der pathol. Anatomie 1907
Stöhr, Lehrbuch der Histologie 1906
O. Hertwig, Elemente der Entwicklungslehre 1907
Gerhardt, ein Beitrag zur Kenntnis des mal. Chorionepithelioms J. D. Giessen 1910
Risel, Ergebnisse der allgemeinen Pathologie 1907.

Zeitschrift für Geburtshilfe und Gynaekologie:
Marchand, über das maligne Chorionepitheliom B. 39
Winkler, das Deciduom Bd. 46
Scholten-Veit, Syncytiolyse und Haemolyse Bd. 49
v. Velits, über histol. Indicien des Chorionepithelioma benign. Bd. 52
Hoermann, gibt es histol. Indicien für das Chorionepithelioma benignum Bd. 54

R. Meyer, zur Kenntnis der benignen chorialen Zellinvasion Bd. 58

Walthard, zur Aetiologie der Chorionepitheliome B. 59

H. Kauffmann, zur destruierenden Blasenmole Bd. 60

Guggisberg, experimentelle Untersuchungen über die Toxikologie der Placenta Bd. 67

Sauti, zur Rückbildung der Lateinkystome nach Blasenmole Bd. 67

Heimann, zur Klinik und Histologie des Chorionepithelioms Bd. 68.

Archiv für Gynaekologie:

Sänger, über Sarcoma deciduocellulare Bd. 44

Gottschalk, ein weiterer Beitrag zur Lehre von den malignen placentarvillosen Geschwülsten B. 51

Runge, über Veränderungen der Ovarien bei sync. Tumoren u. s. w. Bd. 69

Grein, ein Fall von Chorionepithel. mal. Bd. 72

Krösing, das Chorionepitheliom mit langer Latenzzeit Bd. 88

Weichardt, Mosbacher, Engelhorn, Experimentelle Studien mit menschlichem Syncytiotoxin Bd. 94.

Monatsschrift für Geburtshilfe und Gynaekologie:

Marchand, deciduale Geschwülste Bd. 1, 6

Neumann, zur Kenntnis der Blasenmole Bd. 6

Brenner, ein Fall von beginnendem Chorionepithelioma malignum mit frischer kleiner Metastase in der Scheide Bd. 27

Rosenstein, Demonstration in der gynaek. Gesellschaft Breslau Bd. 27

Englischer Literaturbericht 1907 Bd. 27

Albrecht, Münchener gyn. Gesellschaft Bd. 27

Sitzen A., E., über Chorionepitheliom (Referat) B. 28

Hörmann, Sammelreferat Bd. 29

v. Franqué, in der mittelrheinischen Gesellschaft für Gyn. Bd. 30
Fuchs, nordostdeutsche Gesellschaft für Gyn. Bd. 33
Rosenstein, gyn. Gesellschaft Breslau Bd. 33
Brotl, gyn. Gesellschaft Köln Bd. 34
Centralblatt für Gynaekologie Bd. 23 u. 30 (Labhardt).

Beiträge zur Geburtshilfe und Gynaekologie:
Langhans, Chorionepitheliom Bd. 5
Hörmann, zur Frage der Bösartigkeit und über Spontanteilung von Chorionepitheliomen Bd. 8
Jockers, Untersuchungen über die Veränderung der Decidua bei manuell gelöster Placenta Bd. 10.

Frankfurter Zeitschrift für Pathologie Bd. 1:
Albrecht, die Geschwülste des weiblichen Genitaltraktes
Zieglers Beiträge zur pathologischen Anatomie
Dunger, Chorionepitheliom und Blasenmole 1905.

Verhandlung. der deutschen patholog. Gesellschaft:
Schmorl, über die Schicksale embolisch verschleppter Placentarzellen 1904
Albrecht, über Chorionepitheliom und verwandte Geschwülste 1908.

Münchner medizinische Wochenschrift:
Referate: Opitz 1909 Nr. 29
Hitschmann und Christofoletti 1911 Nr. 22
Ärztlicher Verein Frankfurt a. M. 1911 Nr. 33
Kroemer 1911 Nr. 42.

Deutsche medizinische Wochenschrift:
Kroemer, Klinische Beobachtung über Aetiologie und Therapie des Chorionepithelioms, insbes. über Behandlung der Blasenmole 1907 Nr. 31-33.

Berliner Klinische Wochenschrift:

Scheidemantel, zur Symptomatologie des Chorionepithelioms 1911 Nr. 19

Strassburger medizinische Zeitung 1910, Nr. 5 Freund.

Praktische Ergebnisse der Geburtshilfe und Gynaekologie:

Abderhalden, Freund, Pincussohn, Serologische Untersuchungen mit Hilfe der optischen Methode während der Schwangerschaft und speziell bei Eklampsie. 2. Jahrg. II. Abt.

Lebenslauf.

Am 29. Juni 1886 wurde ich als Sohn des Stadteinnehmers Ernst Resch und seiner Ehefrau Elise, geb. Neu, zu Bad Dürkheim (Rheinpfalz) geboren. Von Mai 1893 bis September 1897 besuchte ich die Volksschule und von da an 6 Jahre das Progymnasium meiner Vaterstadt. 1903 trat ich an das Gymnasium Neustadt a. H. über, das ich 1906 absolvierte. Nun widmete ich mich in Erlangen dem Studium der Medizin. Im März 1909 bestand ich das Tentamen physicum zu Erlangen. Meine Klinischen Semester verbrachte ich an den Universitäten Kiel, Würzburg und München. Im Herbst 1911 legte ich in München das ärztliche Examen ab. Seit 1. Januar 1912 bin ich als Medizinalpraktikant an der Kgl. gynaekologischen Poliklinik zu München tätig.